Analyse mathématisée : quadrilatère.

Mathematized analysis : quadrilateral.

Roland BENOÎT, Elisabeth FALQUE.

Mots clefs : génétique, mathématisation, axe de développement, intelligence biologique, intelligence artificielle.

Key words: genetics, mathematization, development axis, biological intelligence, artificial intelligence.

Introduction

Depuis longtemps, l'étude des gènes du développement nous a permis de comprendre la formation de la tête en 2 zones: Hox et non Hox. Mon expérience orthodontique m'a amené à analyser ces zones de référence et à construire, par recherche, des points, des plans puis un quadrilatère et des diagonales. L'analyse mathématisée est sous l'influence de Léonard de Vinci. Les nombreux tracés faits amènent à des réflexions et des rapprochements qui se retrouvent chez tous les patients et qui déterminent, avec bonheur, axe de croissance, axes des incisives maxillaires et mandibulaires.

Nous allons vous proposer cette construction d'analyse mathématisée et vous montrer ses points forts.

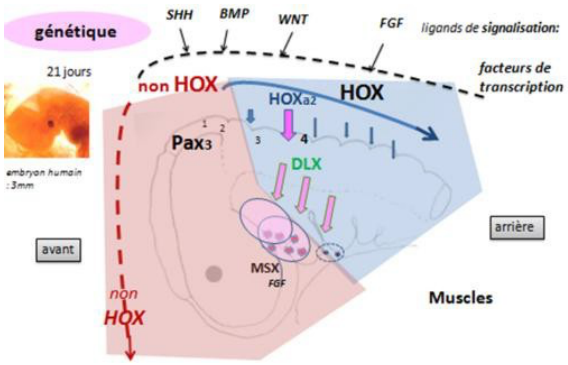

Dans la partie antérieure du neurectoderme, gènes non HOX, jusqu'à Rh2 compris, d'autres gènes de transcription *OTX, PAX, DLX, MSX* et gènes de signalisation ont la responsabilité de fournir les informations génétiques spécifiques pour le développement du cerveau et des structures bucco- crânio-faciales.

L'analyse est construite à partir d'une base génétique, **HOX et non HOX**. Cette base est définie dans l'article précédent.

Le quadrilatère est construit à partir de **points** déterminés et de **plans**. Une construction

complémentaire est adjointe pour aboutir au diagnostic **mathématisé** et une approche de la physiologie.

<u>A- Les points</u> (Fig. 1)

- **Lambda**: point limite externe des champs HOX et non HOX la suture inter-pariétale-occipitale.
- **Ephippion**: point génétique entre pré-sphénoïde et post-sphénoïde dans la base du crâne.
- Cm: orifice du canal mandibulaire situé entre deux crêtes d'insertion du ligament sphéno-mandibulaire.
- Pr.G : prégonion, point bilatéral de la limite d'insertion de l'aponévrose superficielle du muscle masseter.
- Limite Os hyoïde: point entre le corps et la petite corne de l'os hyoïde.
- FM: point bilatéral au centre de la suture fronto-maxillaire.
- n.p: versant antérieur de l'orifice du canal naso-palatin.
- Me: point inférieur de la symphyse mandibulaire
- Pg: point le plus antérieur de la symphyse mandibulaire
- GL : glabelle
- I : point inter-incisif
- St: stomion.

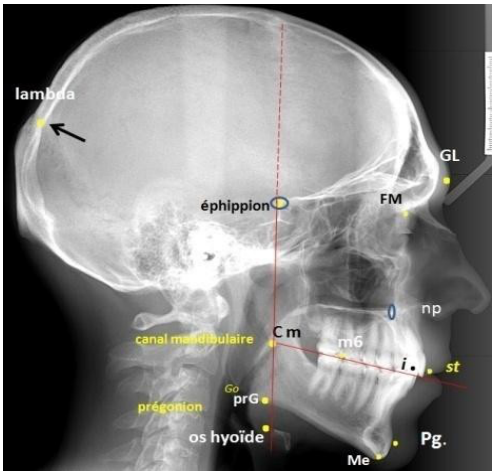

Figure 1

<u>B- Les plans</u> (Fig. 2)

1- Lambda-ephippion : limite supérieure du champ HOX

2- Ephippion-os hyoïde ou Pr.G (Pré-Gonion) limite antérieure du champ HOX :

« plan génétique »

3- PrG- Me Menton

4- Ephippion-FM (Frontal- Maxillaire)

5- FM (plan squelettique) parallèle au Plan génétique

6- Plan esthétique, parallèle au plan génétique partant de GL

7- Plan masticateur : plan tracé à partir de CM, parallèle à la ligne des cuspides M, PM

8- Plan palatin.

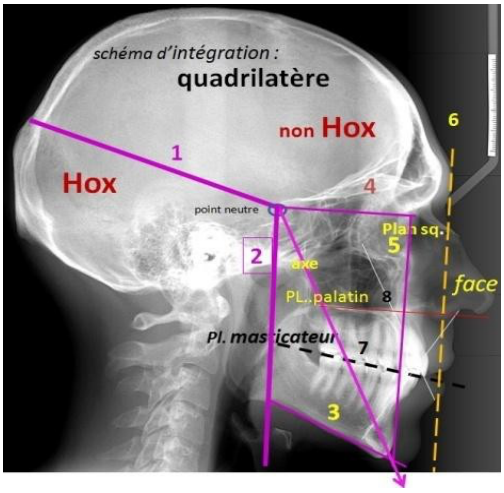

Figure 2

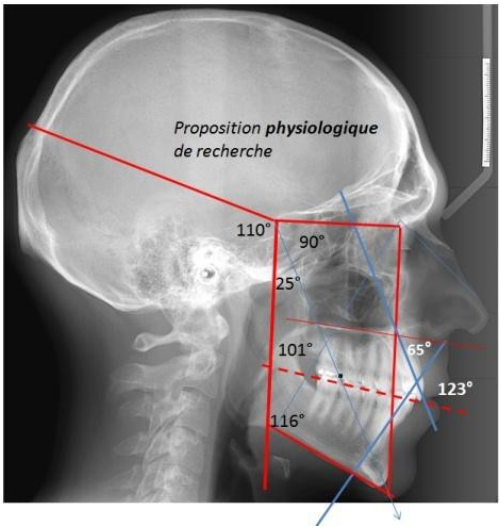

Fig 3 et 4. Les axes des incisives sont parallèles aux diagonales du quadrilatère. C'est une bonne indication pour positionner, au mieux les incisives en équilibre. Ce dans le couloir esthétique.

Figure 3

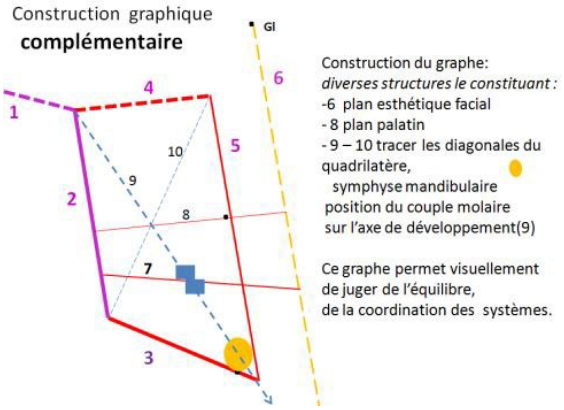

Figure 4

<u>C- Angles</u> (Fig. 3 et 4)

1-2 : Angle génétique : entre la limite supérieure du champ HOX et sa limite antérieure

4-2 : Angle EP.- FM et Pl. génétique

9-2 : Axe de Développement- Pl. génétique

2-8 : Angle masticateur : entre plan génétique et plan masticateur

2-3 : Angle du corpus mandibulaire : entre plan génétique et plan du corpus.

Angle I- pl. palatin

Angle inter-incisif.

<u>D- Une *construction complémentaire*</u> avec des diagonales, permet de déterminer l'axe des incisives. La diagonale 10 permet de donner l'axe de l'incisive mandibulaire. L'axe 9 est parallèle à l'axe de l'incisive maxillaire et est un **axe de développement**. Cet axe de développement est très important car il détermine la croissance et la typologie. (Fig. 4)

<u>E-Clinique.</u>

L'analyse est appliquée à un patient normodivergent, avant et après traitement (Fig. 5 et 6). Les valeurs sont reportées sur le schéma. La moyenne est travaillée sur 300 patients, correspond à la recherche faite. Les valeurs de ce patient se rapprochent des valeurs moyennes établies (Fig. 7).

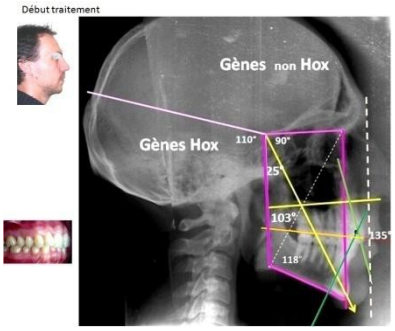

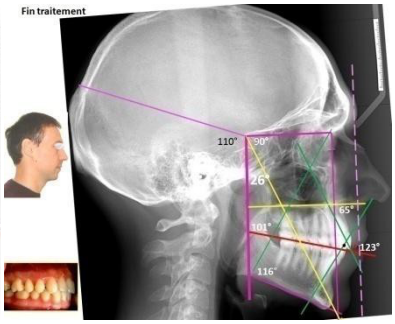

Figure 5 avant traitement **Figure 6 après traitement**

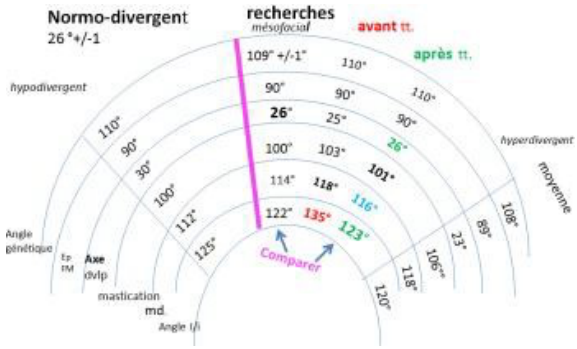

L'axe de développement est moyen chez le normodivergent, 26°+/-1°. L'équilibre pour cette typologie permet une fonction physiologique, normalisée. Le traitement cherche à rapprocher les valeurs de la valeur moyenne.

Figure 7

Le traitement doit tendre à ramener les valeurs des angles du patient à la moyenne émanant de la recherche (Fig.7).

F- Les diverses typologies

Dans la clinique courante, nous pouvons retrouver les patients sous 3 typologies.

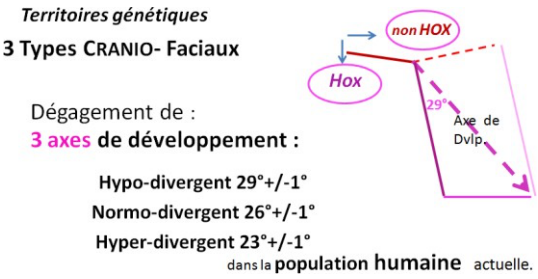

Figure 8

Les hyperdivergents sont nommés aussi dolichofaciaux.

Ils représentent, dans la population à traiter, la même proportion que les normodivergents.

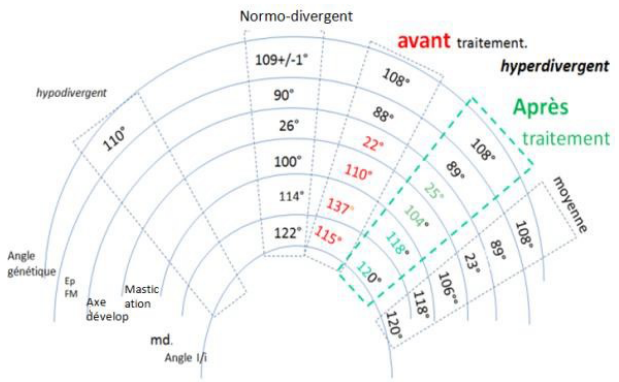

L'axe de développement est plus fermé que pour le normodivergent. L'équilibre est difficile à obtenir et en rapport avec les physiologies.

Figure 9

Les <u>hypodivergents</u> sont nommés aussi brachyfaciaux. Cette population est la moins nombreuse à traiter.

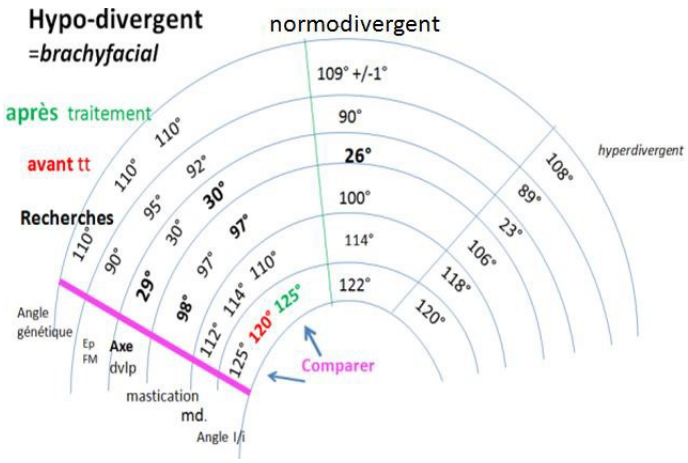

L'axe de développement est plus ouvert que pour le normodivergent. L'équilibre s'obtient plus facilement et est plus stable.

Figure 10

G- Physiologie.

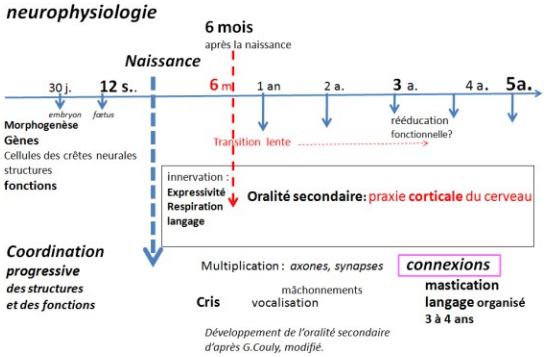

Figure 11

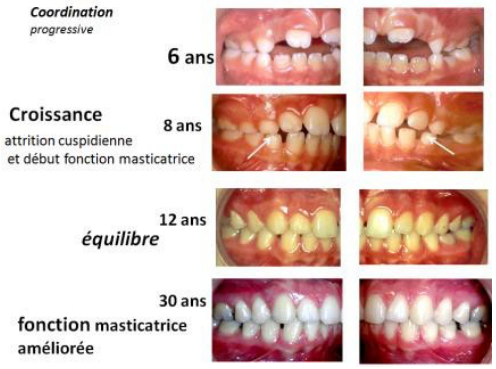

Figure 12

La neurophysiologie et l'environnement permettent de mettre en place les structures et par exemple le système dentaire, les arcades dentaires et l'efficacité occlusale.

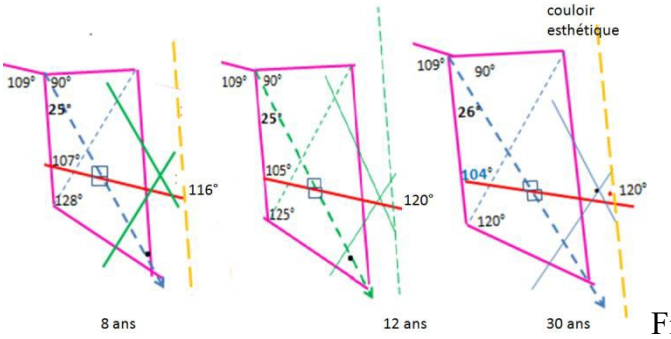

Fig.13

La croissance et la physiologie, de cette patiente, ont été établies par une coronoplastie orientée des canines temporaires mandibulaires. Typologie normodivergente.

G- Réflexions

RECHERCHE DE LA COORDINATION DANS LE DOMAINE VERTEBRO-CRANIO-FACIAL.

Après 50 ans d'expériences cliniques et de Recherches …

Cette **intelligence Biologique I. B.** facilite l'**individualisation des patients et l'accomplissement de leurs traitements.**

L'analyse céphalométrique proposée permet un diagnostic morphologique, sur une base génétique, qui aboutit à un diagnostic physiologique et **un plan de traitement** individualisé et **coordonné.**

Les objectifs, de traitements orthodontiques et chirurgicaux pour chaque patient, sont optimisés à la lecture du quadrilatère : aide au diagnostic. L'allure du quadrilatère est représentative.

Elle donne à la chirurgie une certaine liberté dans le domaine de l'esthétique et de *l'expressivité.*

Elle permet de constater un **équilibre** des différentes **structures, une coordination et** une amélioration des **fonctions.**

D'une façon générale, le contact inter-incisif permet de contrôler sa situation dans le couloir esthétique. C'est à partir de ce contact inter-incisif que +l'on contrôle l'angulation des incisives entre elles. L'incisive maxillaire doit être parallèle à l'axe de développement du quadrilatère. L'axe de l'incisive mandibulaire est parallèle à l'autre diagonale. Ainsi, l'angulation interincisive permet de contrôler leur intégration et coordination.

Probable **rééquilibre de la position de la tête** sur le rachis cervical supérieur.

L'intelligence Biologique doit précéder l'intelligence Artificielle.

L'intelligence Biologique (IB) doit être développée aujourd'hui pour entrainer et **contrôler** demain l'intelligence Artificielle (IA) dans le territoire vertébro-crânio-oro-facial **humain.**

Bibliographie

1- BENOÎT R., BAUDOIN A. INSERM. Morphometric investigation of myotubes formation in rabbit embryo medial pterygoid muscle. J.Dental Res. 1996, 75, 10, 1798-1804.

2- BENOÎT R. Ontogenèse et Génétique des structures osseuses vertébro-crânio-faciales. Biom. Hum. et Antropol. 2008, 26,1-2, 107-116.

3- BENOÎT R. Analyse génétique et physiologique. Rev. Orthop. Dento-faciale 2018,052, 351-372

4- Benoît, R. (2020). « Diagnostic génétique et physiologique de la face sur téléradiographie de profil par forme mathématisée : un quadrilatère ». *Revue d'Orthopédie Dento-Faciale,. 2020,* 54 (3), 319-330.

5- *BENOÎT R., LEDUC JP, FALQUE E. Recherche de l'équilibre et de l'expressivité de la face. Avancées scientifiques. Rev* Orthop. Dento-faciale *2023- vol.57 : 259-271.*

6- BENOÎT R, FALQUE E. Croissance et développement dento-crânio-facial *chez des jumelles monozygotes..* Rev. Orthop. Dento-faciale 2024

6- CHANGEUX JP. L'homme neuronal 30 ans après. 2016, Ed. rue d'Ulm Presse Ecole normale supérieure.

7- JAHMI Layal Diagnostic physiologique de la face sur téléradiographie de profil par forme mathématisée: un quadrilatère. Thèse Dr. Chr. Dentaire Paris. 2021.

8- KHONSARI RH A mathematical model for mechano transduction. 2013, Ed HAL id hal, 00709484.

9- SALAGNAC J.M. Développement du rachis cervical et développement facial Rev Orthop Dento Faciale 2010; 44:103-104.

Roland BENOÎT

41 Route de Doulaincourt 52300 DONJEUX France 06 81 09 99 42 rolandbenoit1@free.fr